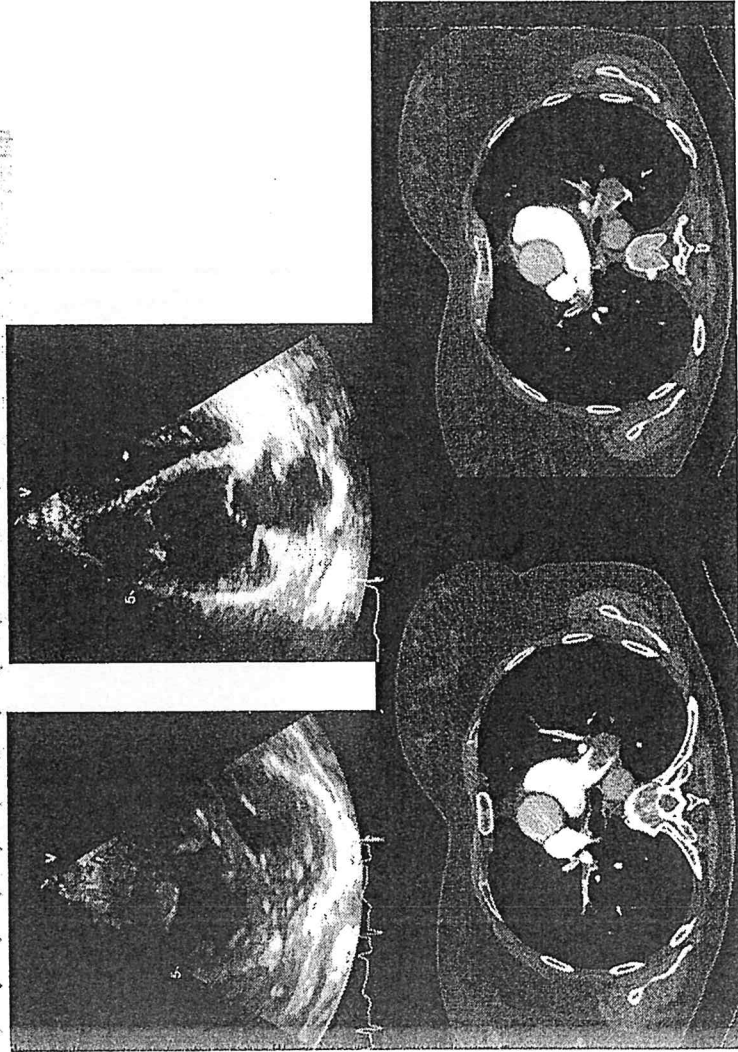
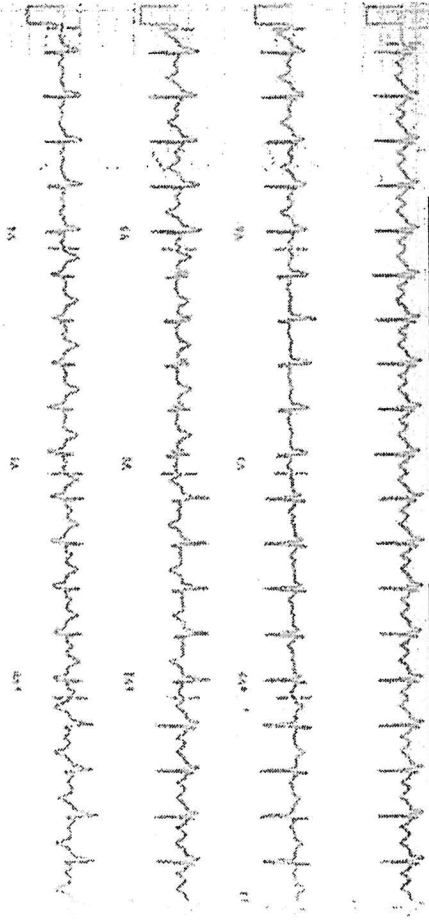
# Caso clinico 1.

Donna di 64 anni. Affetta da ipertensione e sindrome delle apnee ostruttive del sonno. Diabete mellito tipo 2. Fumatore. Recente ricovero in ambiente chirurgico per intervento di emicolectomia destra per adenocarcinoma. Nel 2018 angioplastica nella Cx in angina instabile. Accede in PS per dispnea e cardiopalmo. PA : 110/80 mmHg. Febbrile 37.3 °C.

Descrizione del caso con riferimento agli elementi diagnostici riportati in figure. Proporre iter diagnostico , formulazione sospetto diagnostico ed eventuale indicazione terapeutica .

PROVA PRATICA ESTRATTA  
 G. L. S. S. S. S. S.

*[Signature]*

*[Signature]*

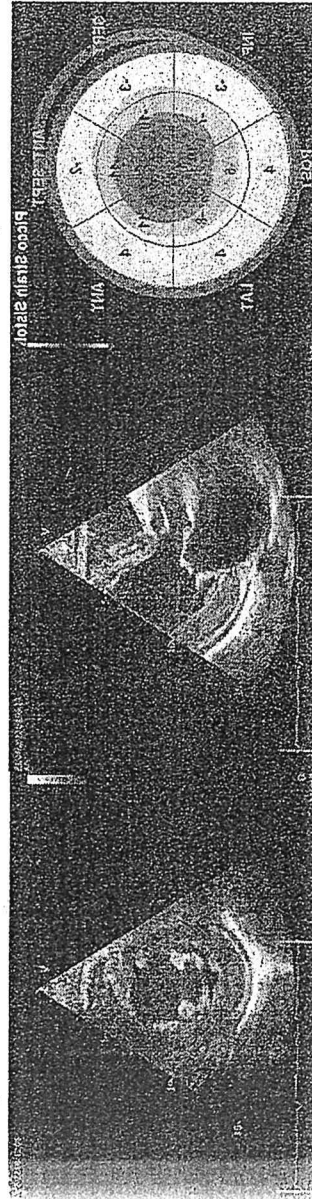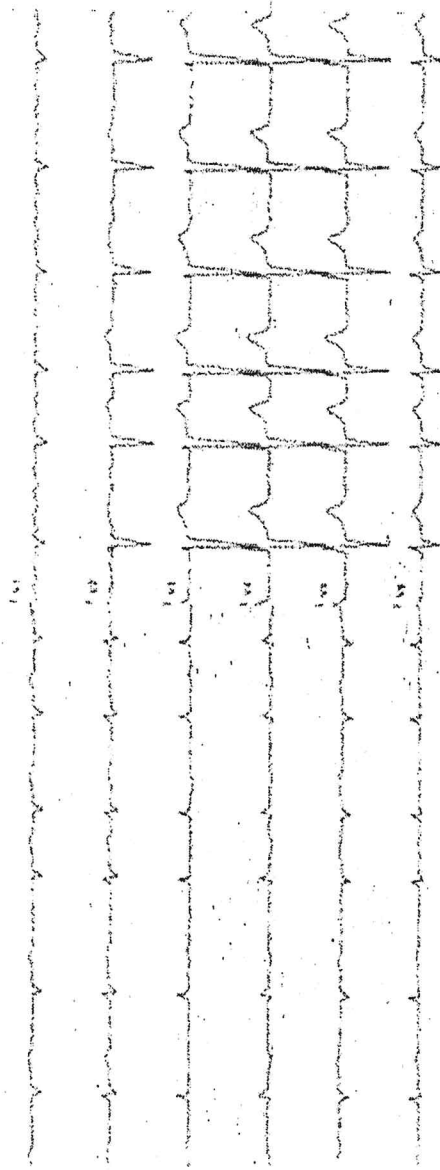
*[Signature]*

*[Signature]*

Caso clinico 2.

Pz di 82 anni. Affetto da ipertensione arteriosa sistemica ed ipercolesterolemia in trattamento farmacologico. Accede in ambulatorio di cardiologia per astenia, dispnea per sforzi di lieve intensità. BNP 2000 pg/dl, troponina (116 ng/L). Decubito semiortopneico. Imponenti edemi declivi agli arti inferiori. Ipotensione ortostatica. Ecocardio: FE: 55%

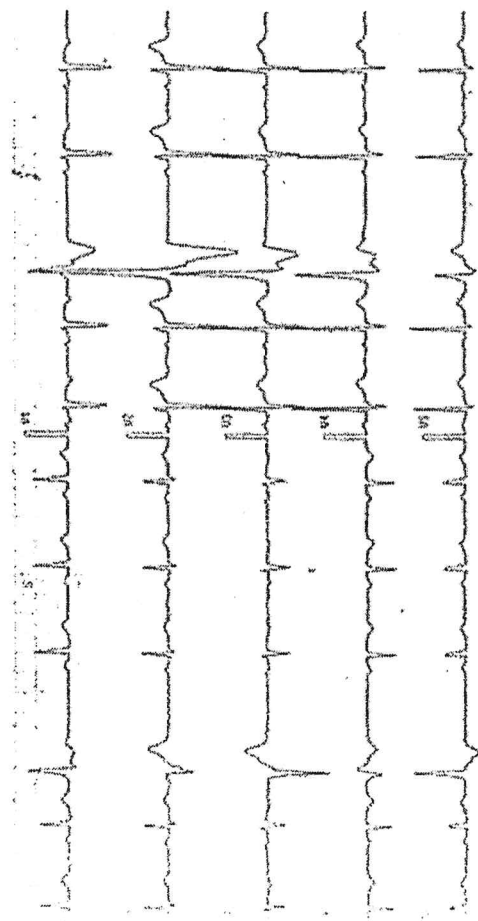
Descrizione del caso con riferimento agli elementi diagnostici riportati in figure. Proporre iter diagnostico, formulazione sospetto diagnostico ed eventuale indicazione terapeutica.



PRONA PRATICA NON ESTRATTA

Place Signa

g fr

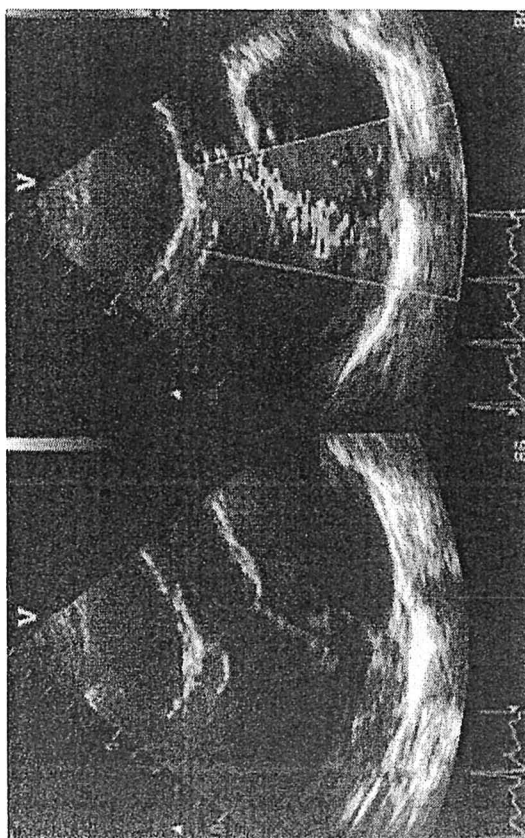


### Caso clinico 3.

Donna di 52 anni. Una gravidanza a termine con parto spontaneo. Lieve ipercolesterolemia in trattamento con dieta e nutraceutico. Non familiarità per cardiopatia. Accede in ambulatorio per cardiopalmo e dispnea per sforzi di moderata intensità. Esegue ECG, ecocardiogramma con Fe 65 %.

Descrizione del caso con riferimento agli elementi diagnostici riportati in figure.

Proporre iter diagnostico, formulazione sospetto diagnostico ed eventuale indicazione terapeutica.



PROVA PRATICA NON ESTRATTO

per Svr

gr.

